

FACULDADE



Faculdade Gennari e Peartree

BACHARELADO EM MEDICINA VETERINÁRIA

ADRIANO DE CARVALHO ORDONHO

**BLOQUEIO DO PLANO TRANSVERSO ABDOMINAL GUIADO POR ULTRASSOM
– TAP BLOCK**

REVISÃO DE LITERATURA

**Pederneiras/SP
2023**

FACULDADE



Faculdade Gennari e Peartree

BACHARELADO EM MEDICINA VETERINÁRIA

ADRIANO DE CARVALHO ORDONHO

**BLOQUEIO DO PLANO TRANSVERSO ABDOMINAL GUIADO POR ULTRASSOM
– TAP BLOCK**

REVISÃO DE LITERATURA

**Pederneiras/SP
2023**

ADRIANO DE CARVALHO ORDONHO

**BLOQUEIO DO PLANO TRANSVERSO ABDOMINAL GUIADO POR ULTRASSOM
– TAP BLOCK**

REVISÃO DE LITERATURA

Orientadora: Livia Comelli Bellai de Oliveira

Trabalho apresentado à Faculdade Gennari e Peartree - FGP, como parte das obrigações para a obtenção do título de Bacharel em medicina veterinária.

**Pederneiras/SP
2023**

FACULDADE



Faculdade Gennari e Peartree

Ficha catalográfica:

FACULDADE



Faculdade Gennari e Peartree

ADRIANO DE CARVALHO ORDONHO

**BLOQUEIO DO PLANO TRANSVERSO DO ABDOMEN GUIADO POR
ULTRASSOM - *TAP BLOCK***

REVISÃO DE LITERATURA

BANCA EXAMINADORA:

Orientadora: Médica veterinária - Lívia Comelli Bellai de Oliveira

Examinador 1: Médico veterinário - Gustavo Donato de Oliveira

Examinador 2: Médica Veterinária Juliana Regina dos S. Carvalho

PEDERNEIRAS/SP, 15 de dezembro de 2023.

FACULDADE

FGP

Faculdade Gennari e Peartree

Dedico esse trabalho a meu irmão Gustavo pelo apoio e companheirismo incondicional, a minha filha Sophia razão do meu viver, ao amigo Rogério pelo incentivo inicial para essa formação, por fim a toda equipe do Hospital veterinário Centro de Saúde Animal de Pederneiras, que tornou possível as experiências práticas necessárias ao emprego da medicina veterinária.

AGRADECIMENTO

Agradeço a minha filha, irmãos, familiares, pelo apoio e compreensão da minha ausência.

Agradeço a minha orientadora Livia ComélliBellai de Oliveira médica veterinária anesthesiologista, cujo incentivo e paciência serviram como pilares de sustentação para a conclusão deste.

Agradeço aos amigos e companheiros de turma pelas experiências proporcionadas ao longo dos anos de convivência.

Agradeço aos professores da primeira turma de medicina veterinária da faculdade Gennari e Peartree - FGP que forneceram as bases necessárias para a realização deste trabalho.

Agradeço com admiração a todos que direta ou indiretamente contribuíram de alguma forma.

Poder contar com a boa vontade e o conhecimento de todas elas, foi essencial para o meu êxito.

FACULDADE



Faculdade Gennari e Peartree

“Ter sucesso é muito mais do que agradar e satisfazer as necessidades de outras pessoas. Ter sucesso é sentir-se realizado e em paz consigo mesmo. Melhor é dar um passo em direção a um futuro incerto que te empolga, do se manter-se preso em um presente que te desmotiva”.

Autor desconhecido.

RESUMO

O *TAP Block* consiste em uma técnica que confere a deposição de anestésico local -AL na parede abdominal lateral, entre o músculo oblíquo interno do abdômen e o transverso abdominal, com resultantes eficazes para o bloqueio sensorial da parede abdominal, promovendo analgesia no período trans e pós-operatório. A partir desta afirmativa, abordou-se sobre a importância do controle da dor e as especificidades desta técnica, incluindo aspectos relacionados aos AL, indicações e contraindicações da prática. O objetivo principal foi discorrer sobre os principais aspectos que envolvem o *TAP Block* guiado por ultrassom. Os objetivos específicos elencados: conhecer especificidades da técnica de bloqueio do plano transversal abdominal e os procedimentos inerentes; ampliar a compreensão sobre as indicações e situações clínicas aplicáveis à técnica; entender os benefícios do uso da *TAPBlock* guiado por ultrassom para o bem-estar do paciente. O método aplicado foi uma revisão de literatura, baseada em pesquisa bibliográfica de natureza básica, exploratória e abordagem qualitativa, considerando publicações dos últimos 6 anos, período entre 2018 e 2023. Os resultados da pesquisa mostraram que o uso do *TAP Block* guiado é uma alternativa positiva em diversas situações e seus efeitos têm contribuído de maneira substancial para o conforto do paciente no pós-operatório. Concluiu-se que o *TAP Block*, pode ser determinante para o controle da dor e redução do consumo de opioides.

Palavras-chave: Medicina Veterinária; Bloqueio TAP; Bloqueio locorreional; Analgesia; Opioides.

ABSTRACT

TAP Block consists of a technique that provides the deposition of local AL anesthetic on the lateral abdominal wall, between the internal oblique muscle of the abdomen and the transversus abdominis, with effective results for the sensory block of the abdominal wall, promoting analgesia in the trans and post-abdominal period. operative. Based on this statement, the importance of pain control and the specificities of this technique were discussed, including aspects related to LA, indications and contraindications for the practice. The main objective was to discuss the main aspects involving the ultrasound-guided TAP Block. The specific objectives listed: know the specificities of the transverse abdominal plane block technique and the inherent procedures; expand understanding of the indications and clinical situations applicable to the TAP Block technique; understand the benefits of using ultrasound-guided TAP Block for the patient's well-being. The method applied was a literature review, based on bibliographic research of a basic, exploratory nature and qualitative approach, considering publications from the last 6 years, a period between 2018 and 2023. The research results showed that the use of guided TAP Block is a positive alternative in several situations and its effects have contributed substantially to patient comfort in the postoperative period. It was concluded that TAP Block can be decisive for pain control and reducing opioid consumption.

Keywords: Veterinary Medicine; TAP lock; Locoregional block; Analgesia; Opioids.

SUMÁRIO

RESUMO	i
ABSTRAT	ii
1. INTRODUÇÃO.....	10
2. REVISÃO DE LITERATURA	12
2.1 DOR: CONCEITUAÇÃO E FISIOLOGIA	12
2.2 ANESTÉSICOS LOCAIS: ALGUMAS CONSIDERAÇÕES	15
2.3 DESCRIÇÃO DA TÉCNICA.....	19
2.3.1 INDICAÇÕES E CONTRAINDICAÇÕES	24
3. MATERIAIS E MÉTODOS.....	26
2.1 ESTABELECIMENTO DO PROBLEMA.....	26
2.2 PROCEDIMENTOS DE COLETA DE DADOS.....	26
2.3 PROCEDIMENTOS DE ANÁLISE DE DADOS	27
4. RESULTADOS E DISCUSSÕES.....	29
5. CONSIDERAÇÕES FINAIS	36
6.REFERÊNCIAS	37

1. INTRODUÇÃO

Os avanços da Medicina Veterinária são evidentes e podem ser constatados de forma cada vez mais consistente, demarcando dentre outras, a modernização dos protocolos e técnicas anestésicas (CORREA *et al.*, 2022).

Conforme afirmativas de Cota e Klaumann (2020), o processo evolutivo da Anestesiologia Veterinária tem primado por qualidade e propiciado maior segurança e conforto para o paciente, no período pré, trans e pós-operatório.

O Conselho Federal de Medicina Veterinária em conformidade com a Resolução nº 1138 de 16 de dezembro de 2016 que trata do código de ética do profissional médico veterinário, determina que um dos princípios fundamentais é preservar o bem-estar animal, devendo-se evitar dor e sofrimento (CFMV, 2016).

Nesta perspectiva, cita-se que a concepção e aplicação da técnica de bloqueio do plano transversal abdominal (*TAPBlock*), vêm ganhando destaque de modo significativo nas práticas cirúrgicas na Medicina Veterinária. Para Correa *et al.* (2022), o bloqueio *TAP*, tem a finalidade de anestésias as fibras convergentes aos nervos torácicos caudais e lombares craniais, correspondentes a inervação da parede abdominal.

O *TAP Block* refere-se à deposição de anestésico na parede abdominal lateral, entre o músculo oblíquo interno do abdômen e o transversal abdominal (RAFI, 2011). A introdução anestésica realizada através desta técnica resulta na dessensibilização e ou bloqueio sensorial da parede abdominal, melhorando a analgesia de pacientes que estão comedidos a dor na região citada, em especial no período trans e pós-operatório imediato (BALDO *et al.*, 2018).

O uso do *TAP Block* está associado ao complemento da analgesia no pós-operatório, permitindo um prolongamento do tempo entre o despertar do paciente até a administração da primeira dose analgésica de resgate. Além disto, possibilita que ocorra a redução do consumo total de opioides (URFALIOGLUA *et al.*, 2017).

Sob esta ótica, a delimitação deste estudo aportou na importância da técnica guiada por ultrassom, considerando a positividade dos seus benefícios em diversos aspectos relacionados, principalmente com o complemento de analgesia e diminuição do uso de opioides e seus efeitos.

A proposta da técnica ecoguiada, surge para promover uma redução do risco de falha no bloqueio, que podem demarcar uma elevada incidência quando utilizada a técnica de referência anatômica (MCDERMOTT *et al.*, 2012).

Segundo Julião; Costa; Abimussi (2021), o ultrassom ajuda na identificação do plano transversal abdominal, podendo reduzir riscos e falhas no bloqueio. Ainda de acordo com o posicionamento de Correa *et al.* (2021), o uso do ultrassom na aplicação da técnica, colabora

para que as estruturas anatômicas e a propagação do anestésico local nas proximidades do nervo alvo, sejam melhor visualizadas, facilita a identificação da agulha, proporciona maior segurança e diminuição dos índices de complicações.

A concepção do uso do ultrassom no *TAP Block* abriu caminhos e fomentou novas abordagens importantes na Medicina Veterinária, como a subcostal posterior (BLANCO, 2007). Outras abordagens foram igualmente desenvolvidas como a subcostal oblíqua, (HEBBARD *et al.*, 2008) ou combinações do TAP dual (BORGLUM *et al.*, 2011).

Compreende-se que quando guiada por ultrassom a técnica pode alcançar maior êxito, permitindo que o AL seja depositado no local correto, com mais precisão. Assim observado, elaborou-se a seguinte questão norteadora: Qual a importância do uso dessa técnica guiada por ultrassom e quais as especificidades relacionadas?

A hipótese construída para o estudo considera que a aplicação da técnica guiada, pode ter eficácia substancial no manejo da dor, reduzindo a necessidade da administração de opioides.

A justificativa esteve centrada na observação de que os procedimentos cirúrgicos na Medicina Veterinária devem buscar mecanismos e utilização de técnicas que sejam capazes de causar o menor sofrimento possível para os pacientes, colocando em enfoque a redução das condições dolorosas. Nestes termos, a abordagem do tema é justificável, podendo fomentar uma reflexão mais atenta e maior interesse dos profissionais médicos veterinários, no sentido de utilizar a técnica com o auxílio do ultrassom.

O objetivo principal foi discorrer sobre os principais aspectos que envolvem o *TAP Block* guiado. Os objetivos específicos elencados: conhecer especificidades da técnica de bloqueio do plano transversal abdominal e os procedimentos inerentes; ampliar a compreensão sobre as indicações e situações clínicas aplicáveis à técnica; entender os benefícios do seu uso guiado por ultrassom para o bem-estar do paciente.

O método aplicado foi uma revisão de literatura, baseada em pesquisa bibliográfica de natureza básica, exploratória e abordagem qualitativa.

2. REVISÃO DE LITERATURA

2.1 DOR: CONCEITUAÇÃO E FISIOLOGIA

A Sociedade Brasileira do Estudo da Dor destaca que no ano de 1979, o Subcomitê de Taxonomia formulou uma definição para a dor, considerando que se trata de: “uma experiência sensitiva e emocional desagradável associada a uma lesão tecidual real ou potencial, ou descrita nos termos de tal lesão” (SANTANA, 2020, p.197).

Na oportunidade, este conceito foi aceito pelo Conselho IASP e repercutiu de forma ampla e positiva entre os profissionais da saúde e estudiosos da área, cabendo destacar que a Organização Mundial da Saúde (OMS), entre inúmeras outras (governamentais e não-governamentais), compartilhou da mesma posição. No decorrer dos anos, outras concepções sobre a dor foram sendo construídas e discutidas por estudiosos e pesquisadores e a partir de uma força tarefa convocada pela Associação Internacional para o Estudo da Dor (IASP) em 2018, obteve-se uma definição revisada de dor, apresentada em 2020 (SANTANA, 2020).

Esta definição foi tida como uma conceituação mais abrangente no que tange aos diversos tipos, as várias experimentações e complexidades que envolvem a dor, conceituando-a como: “uma experiência sensitiva e emocional desagradável associada, ou semelhante àquela associada, a uma lesão tecidual real ou potencial” (RAJA *et al*, 2020, p.1).

Buscando entendimento sobre o significado da dor, segundo Varandas (2013), torna-se importante considerar que as experimentações inerentes não podem ser interpretadas efetivamente como uma doença, mas é ponderável que esteja associada com sintomas e desencadeamento de determinada patologia ou sinalizando manifestações de afecções.

A dor produz sofrimento e geralmente constitui-se como um fator que influencia diretamente a qualidade de vida daqueles que são acometidos por esta experiência, podendo expor o organismo a alterações fisiopatológicas, desenvolvimento de doenças e sofrimento (CUNHA, 2015; MCKUNE *et al.*, 2015).

Abordagens sobre a dor são enfáticas em afirmar que as experiências destes eventos não devem ser vistas, apenas como um incômodo. Segundo Bassanezi; Oliveira Filho (2006), a dor envolve complexas reações fisiológicas, incluindo uma diversidade de manifestações de sistemas autonômicos, envolvendo riscos de imunossupressão e diminuição da perfusão tissular. Além disso, pode levar a uma elevação do consumo de oxigênio, exigir maior esforço cardíaco, espasmo muscular ou contração muscular e a modificação da mecânica respiratória.

Outros eventos estão associados às manifestações da dor em que se verifica uma alteração dos hormônios do estresse, potencializando a liberação dos mesmos. Tal processo

acaba levando ao aumento dos níveis de cortisol, catecolaminas e aldosterona, gerando implicações para a saúde do paciente, considerando-se principalmente, evidências que demarcam a diminuição da ingestão de alimentos e de água, essenciais para a sobrevivência humana e animal (BASSANEZI; OLIVEIRA FILHO, 2006).

Na abrangência dos períodos que comportam a dor (inicial, propagação e nível em que se apresenta), a percepção das sensações correspondentes é determinada na periferia e no sistema nervoso central (SNC) (ANDRADE, 2008).

Em conformidade com a afirmativa de Aleixo *et al.* (2016), os processos fisiopatológicos da dor, englobam mecanismos neuroendócrinos que são principalmente descritos pela literatura como a liberação de adrenalina e o aumento da glicemia. Somam-se a estes, outros processos álgicos, sendo interessante reafirmar que a dor é fator capaz de desencadear significativos transtornos que afetam a saúde do paciente.

A fisiopatologia da dor converge à observância de que este evento, em qualquer que seja a intensidade e ou extensão, assume um caráter de um fenômeno envolto em complexidades, tratando-se de um processo em que:

[...], a partir de uma lesão tecidual, é gerado um estímulo elétrico nos nociceptores, que, ao ser convertido em uma série de potenciais de ação, resulta na liberação de substâncias algogênicas como acetilcolina, prostaglandinas, histamina, serotonina e bradicinina, que atuarão, simultaneamente, tanto na medula espinhal quanto perifericamente nas células inflamatórias (FAVARETTO *et al.*, 2020, p.2).

Basicamente tem-se que a dor pode ser manifestada de forma aguda ou crônica, as quais demarcam uma diferenciação resultante do tempo e ou da duração. Assim, a dor aguda está atrelada a um aviso biológico para lesões ou ainda, com doenças decorrentes de traumas, procedimentos cirúrgicos e infecções. Por sua vez, a dor crônica é assim definida, quando a persistência registra uma duração de mais de três meses (COHEN; VASE; HOOTEN, 2021).

Em complemento, tem-se que outras classificações da dor são descritas em observância a causa subjacente. Deste modo podem ser inflamatórias, neuropática, patológica ou nociceptiva (EPSTEIN *et al.*, 2015). Segundo Jacob e Milani (2023), pode-se ainda considerar a dor nociplástica que está relacionada com doenças crônicas. É um tipo de dor difícil de explicar, por não apresentar uma alteração tecidual evidente.

Os autores supracitados ressaltam que “O termo Dor Nociplástica (DN) foi introduzido pela Associação Internacional para o Estudo da Dor (IASP) em 2017 como um terceiro descritor de dor” (JACOB; MILANI, 2023, p.2).

A dor não é um fenômeno restrito as sensações vivenciadas pelo ser humano, são também extensivas aos animais, que acabam sofrendo de forma ainda mais consistente, posto que, não podem relatar suas queixas (BRONDANI *et al.*, 2012).

Em concordância, Teixeira (2015) afirma que os animais não verbalizam as experiências dolorosas, o que repercute em uma subjetividade sustentada nos dados coletados junto ao tutor, geralmente a única fonte de informações sobre as especificidades do paciente.

Conforme Brondani *et al.* (2012), o comportamento e as manifestações fisiológicas do animal, têm sido elementos observados pelos médicos veterinários na avaliação da dor, porém, identificar e quantificar a experiência dolorosa, não é fácil e pode fomentar interpretações mal elaboradas, diagnósticos e tratamentos inadequados.

A avaliação da dor no paciente veterinário é um ponto crítico considerável que dificulta a uma assertividade no diagnóstico na ausência de verbalização (BRONDANI *et al.*, 2012). Alguns posicionamentos a respeito, como os de Luna (2006) e Helleyer; Roberson; Fails (2007) lembram que é possível uma analogia dos estímulos dolorosos manifestados pelos animais aos que são sentidos pelo ser humano, admitindo-se que existe similaridade em relação à dor para estímulos térmicos, mecânicos ou químico.

Em vista das complexidades que envolvem a dor, pondera-se a existência de uma relação entre a dor e os fatores biopsicossociais. Nestes termos, a dor pode ultrapassar a barreira física, interferindo na resposta psíquica do animal, mostrando também, uma ligação com as condições do ambiente e de tratamento ofertado, merecendo incisiva atenção sob todos os aspectos (LUNA, 2006).

Quando o animal vivencia estados dolorosos, são notadas algumas especificidades que devem ser levadas em conta, as quais demarcam manifestações de comportamento como: “[...] alterações da expressão facial, tentativa de evitar a fonte dolorosa, medo diante da possibilidade de repetição do estímulo, dentre outros” (VITORINO, 2018, p.1).

Segundo Epstein *et al* (2015), em observância ao comportamento do animal, a dor deve ser avaliada com base em alguns aspectos: comportamento normal é mantido; comportamento normal desaparece; surgimento de comportamentos anormais, lembrando que qualquer anormalidade e ou mudança de comportamento, pode acontecer por razões inerentes à adaptação ou alívio da dor.

A literatura destaca que na Medicina Veterinária, existem escalas para auxiliar na avaliação da dor. De acordo com Moran e Hofmeister (2013), a Escala Descritiva Simples (SDS), é tida como uma das mais básicas, validada por categorias de intensidade da dor (nenhuma evidência de dor; dor leve; dor moderada; dor intensa; pior dor possível). Citam-se ainda, a Escala de Avaliação Numérica (NRS), a Escala Análoga Visual (VAS), Escala de Dor da Universidade de Melbourne, Escala de Dor Aguda do Centro Médico Veterinário da Universidade do Estado do Colorado e Escala composta de Glasgow (*Glasgow Composite Measure Pain Scale - GCMPS*).

Conforme apontamentos de Hellyer; Roberson; Fails (2007) e Holton *et al.* (2001), a GCMPS é a escala de maior aceitação para avaliar a dor no período pós-operatório, revelando positiva precisão do processo avaliativo. Esta precisão pode ser ainda mais consistente, pelo fato de permitir uma interação com o paciente, além da observação à distância. A escala GCMPS, segue categorias fisiológicas e comportamentais, considerando os elementos: postura, vocalização, mobilidade, observação à ferida cirúrgica, resposta ao toque e comportamento em relação à interação com os humanos, enfatizando como indispensável que cada um destes quesitos, seja devidamente delineado para evitar interpretações errôneas.

Independente das dificuldades e subjetividades quanto à avaliação da dor, importa que sejam buscadas formas de aliviar e ou sanar as sensações provocadas validando-se a ideia de que: “O controle da dor está diretamente relacionado ao bem-estar e à recuperação pós-operatória do paciente” (FAVARETTO, 2020, p.1).

O médico veterinário deve seguir bases técnicas e responsáveis do tratamento da dor, visando proporcionar eficácia dos propósitos deste processo. Em primazia, é fundamental identificar, reconhecer e avaliar corretamente as razões e ou causas das condições dolorosas apresentadas pelos animais, para prosseguir com as necessárias providências nas condutas analgésicas e terapêuticas adequadas em cada caso (VITORINO, 2018).

2.2 ANESTÉSICOS LOCAIS: ALGUMAS CONSIDERAÇÕES

Na literatura consta que para o manejo da dor, podem ser aplicados tratamentos não farmacológicos e, devendo cada qual estar sob a indicação e orientação médica.

Os tratamentos não farmacológicos seguem delineados por fisioterapia, cirurgias, massagens, atividades físicas e entre outros (COHEN; VASE; HOOTEN, 2021). Por sua vez, o tratamento farmacológico engloba medicamentos como os anti-inflamatórios esteroidais (AIES) e não esteroidais (AINES), antidepressivos e analgésicos, sendo mais comuns os opioides em dores intensas. Atuando este último, diretamente no sistema nervoso central, pode causar diferentes efeitos colaterais.

Acentua-se que um dos maiores problemas e impactos, estão relacionados com a possibilidade de agravantes, como doenças hepáticas e renais (CARVALHO *et al.*, 2018). Segundo Campoy *et al.* (2017), é importante considerar que os únicos analgésicos com ação de impedimento da transmissão nociceptiva e reversíveis são os Anestésicos Locais - AL.

Outro ponto a destacar, de acordo com Mama; Steffey (2003), é a divisão do AL em três cadeias: aromático não saturado (primeiro grupo) comumente encontrado no anel benzênico;

grupo da amina (segundo grupo) que se constitui por meio de cadeia intermediária; éster ou amida (terceiro grupo) e consta que o potencial dos ALs está associado com a lipossolubilidade.

Conforme Klaumann; Filho; Nagashima (2013), as drogas lipossolúveis denotam mais facilidade para penetrar na membrana celular e esta característica, pode potencializar a ação no organismo. Afinidade maior, menor a quantidade exigida para efeitos de bloqueio nervoso.

Amplamente utilizados para facilitar diversos procedimentos veterinários, os ALs são aplicados como forma preventiva da nocicepção, com expressiva efetividade quando também, usados nos bloqueios e anestesia geral (CAMPOY *et al*, 2017).

Considera-se, segundo Fonseca *et al*. (2016), que os AL têm potencial para bloquear canais iônicos na membrana celular neuronal e assim, impedira a neurotransmissão da ação e ou dos impulsos nervosos.

Os anestésicos locais atuam bloqueando os canais de sódio, desta forma não há a propagação do potencial de ação do tecido neuronal, em resposta ao estímulo nociceptivo (SHAH *et al*, 2018).

O sódio é o principal alvo dos AL, no bloqueio dos impulsos nervosos. Agindo sobre o sódio, impossibilitam a passagem do íon (do meio extra para o intracelular) e assim, evitando deste modo, que a ação seja propagada e promovendo a estabilização da membrana de forma reversível (GOMES, 2012).

A partir desta observância, acentua-se a advertência de Corletto (2007), sobre os processos nociceptivos, afirmando que estes eventos costumam ter uma repetição consecutiva durante as cirurgias, importando enfatizar que o uso de opioides pode dificultar o bloqueio dos estímulos produzidos (nociceptivos).

Assim é prudente a opção pela modalidade locorregional na abordagem do controle da dor, para fins de impedir por meio do bloqueio dos canais de sódio, a transmissão dos impulsos nociceptivos ao SNC. Acrescenta-se que a anestesia locorregional contribui para reduzir a necessidade de opioides entre outros medicamentos (CORLETTTO, 2007). Vale lembrar que os opioides, podem causar náuseas, êmese e prurido pela liberação de histamina (CORREA *et al*, 2022).

Evidenciando positividade em relação ao estabelecimento de um maior controle da dor do paciente no decorrer dos procedimentos cirúrgicos, a aplicação da anestesia locorregional ainda colabora na rapidez da recuperação, proporcionando demandas menores em tempo de hospitalização (VISCASILLAS *et al*, 2021). Neste segmento, atribui-se ênfase à lidocaína e bupivacaína, como principais anestésicos ALs utilizados na medicina veterinária.

A lidocaína está configurada como um tipo de aminoamida. É um anestésico capaz de produzir de forma rápida e com intensidade, o bloqueio motor e sensorial com uma latência

entre 40 a 120 minutos. Tem potencial para alcançar qualquer tipo de fibra nervosa e apresenta uma alta lipossolubilidade e suas concentrações registram porcentagens equivalentes a 1% e 2%. As doses de lidocaína geralmente seguem recomendações de até 10 mg/kg (cães) e 6 mg/kg (gatos) (SILVA; CASTRO; MELO, 2020).

A dosagem dos AL, lidocaína e bupivacaína, podem variar de acordo com a técnica aplicada e os estudos de diferentes autores (OLESKOVICZ *et al.*, 2012, COSTA, 2014).

Utilizada para efeitos de analgesia, este fármaco diminui em 25% a necessidade de anestésicos gerais, colaborando para reduzir a depressão cardiovascular. Apresenta uma potente eficiência no controle da dor, principalmente quando associada à infusão analgésica compatível, não decorrendo desta prática, interferência hemodinâmica e cardiorrespiratória notadamente significativa (MACIEL *et al.*, 2012; SILVA *et al.*, 2020).

A lidocaína atua bloqueando os canais iônicos, impedindo que a membrana seja despolarizada e também, a condução nervosa (GARCIA, 2017). Entre as especificidades da lidocaína, está sua versatilidade, podendo ser aplicada via epidural, intratecal ou via perineural e intravenosa. Com administração em doses baixas e via sistêmica sem vasoconstritor, promove ação anti-inflamatória e analgesia moderada (MARTINS, 2019; VAZ *et al.*, 2019).

Quanto à bupivacaína, conferem-se características de um anestésico local com alta capacidade lipofílico que alcança um nível demarcado por quatro vezes mais potência do que lidocaína. A ação inicialmente é lenta, variando de 20 a 30 minutos para atingir seu potencial, e estende-se à duração de 3 a 10h (GARCIA, 2017). Sua concentração está entre 0,125 a 0,75% (SKARDA *et al.*, 2007).

O primeiro registro do *TAP Block* em animais foi em um Canadian Lynx. Que foi submetido a uma laparotomia exploratória, usando a bupivacaína para a analgesia prolongada com duração de 8 horas (SCHROEDER *et al.*, 2010).

Através da anestesia locorregional e a partir do uso dos AL como a lidocaína ou bupivacaína, o médico veterinário pode realizar o bloqueio reversível da condução do impulso nervoso, anestesiando região do corpo do paciente (BRITO; FLORÊNCIO, 2019), contribuindo para conforto do paciente envolvido em procedimentos cirúrgicos, ou em caso de dor abdominal referida.

Para a analgesia pré-operatória, os bloqueios locorregionais são testificados como sendo de padrão-ouro (RANGEL, SIMÕES; AULER, 2020). Essas técnicas são eficientes mecanismos de analgesia e importantes para diminuir o uso de opioides em procedimentos cirúrgicos (CORREA *et al.*, 2022). Em cirurgias de cavidade abdominal, a parede abdominal é uma das estruturas mais impactadas pela dor aguda pós-operatório. Os bloqueios locorregionais como indicações, podem evitar esse tipo de evento (MONTEIRO, 2018).

Importante ponderar que existe o risco de intoxicação por os ALs, demarcando sinais de toxicidade que devem ser observados e atentamente considerados. De acordo com Udelsmann *et al.* (2012), a intoxicação por AL afeta principalmente o sistema nervoso central (SNC) e o aparelho cardiovascular.

Tem-se que os efeitos cardiovasculares dos ALs, ocorrem em razão de uma combinação de lentidão de condução do AL no miocárdio, com a depressão miocárdica e a vasodilatação periférica, sendo passível de acontecer a hipotensão e bradicardia, assim como, uma parada cardíaca, quando as concentrações sistêmicas do AL registram níveis tóxicos. No referente aos efeitos dos ALs no SNC, leva-se em conta que são lipossolúveis e apresentam baixo peso molecular, permitindo que atravessem com rapidez a barreira hematoencefálica, provocando convulsões acompanhadas de depressão generalizada do SNC, quando usados em concentrações mais altas (MONTEIRO *et al.*, 2022).

Em concordância com esta linha de pensamento, Tasch e Butterworth (2006) esclarecem que a ação da intoxicação por AL no cérebro, afeta primeiramente as vias inibidoras, suprimindo as mesmas e conforme as concentrações aumentam, podem evoluir para convulsões. Nos casos em que a toxicidade atinge as vias excitatórias, podem ocorrer a apnéia e até mesmo, situações de coma.

No que tange ao manejo da toxicidade do AL, importa considerar que o tratamento se baseia em cuidados de apoio e direcionado a eventos adversos como casos de convulsões que podem ser controladas com o uso da benzodiazepina, aliada à oxigenoterapia e quando necessário, realiza-se também a intubação endotraqueal e ventilação. O controle da cardiotoxicidade pode exigir a terapêutica de suporte com fluídos e inotrópicos, ressaltando ainda que, as soluções lipídicas são capazes de controlar diretamente a toxicidade do AL. Essas soluções criam um compartimento lipídico dentro do plasma, atraindo compostos lipofílicos como ALs, separando-os da fase aquosa do plasma (O'BRIEN *et al.* 2010, MULLER; DIAZ; KAYE, 2015).

Sendo passível de acontecer a intoxicação por AL, menciona-se que mais precisamente quando refere-se a cães e gatos, a lidocaína pode ser convulsivante com doses entre 11 e 20 mg/kg e ter efeito letal com dose de 16 a 28 mg/kg (CORTOPASSI *et al.*, 2017; GARCIA, 2017).

Vale salientar que a bupivacaína tem um alto poder cardiotoxico. A dose tóxica deste AL é capaz de produzir um repentino colapso cardiovascular, provocando arritmias cardíacas e condições de resistência à ressuscitação (LIU; HODGSON, 2004; MONTEIRO *et al.*, 2022). Conforme WHITE (2017), em razão de uma deficiência hepática para a metabolização de

fármacos, especialmente do grupo amida, os felinos se tornam mais propensos a serem afetados pela intoxicação como a lidocaína e a bupivacaína.

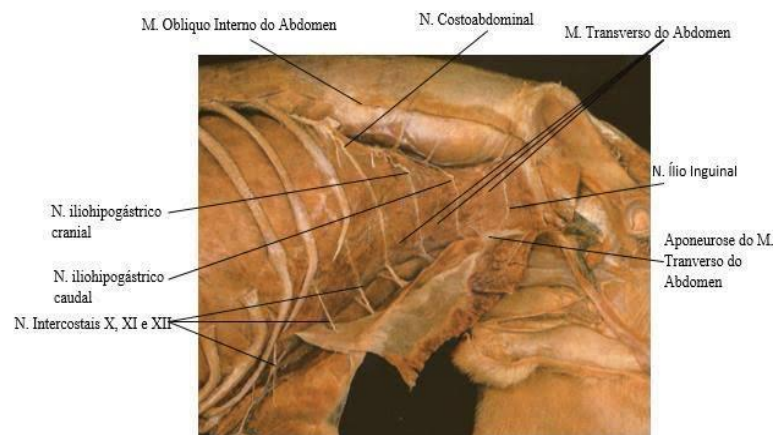
2.3 DESCRIÇÃO DA TÉCNICA

Conforme a literatura, a técnica *TAP Block* foi introduzida por Raffi, no ano de 2001 e direcionada por pontos de referência a partir do uso do triângulo de Petit. Teve como finalidade a obtenção de um bloqueio regional que engloba o bloqueio dos nervos intercostais T7-L1, subcostal, ilioinguinal e ílio-hipogástrico, os quais respondem pelo fornecimento de inervação sensorial para a parede abdominal anterior (MUKHTAR; SINGH, 2009).

O *TAP Block* é uma técnica de anestesia locorregional para bloqueio da pele e dos músculos, assim como do peritônio parietal e da parede abdominal. (FONSECA *et al*, 2016).

Técnicas de bloqueio do plano transversal do abdômen têm repercutido de maneira considerável na medicina veterinária. Com estas considerações, tem-se a possibilidade de uma visualização clara sobre as especificidades dos segmentos ventrais de um cão (Figura 1):

Figura 1 -Segmentos ventrais dos músculos abdominais



Fonte: Done *et al*. (2009).

Em observância a representação acima, conforme König e Liebich (2011) e Massone (2011), pode-se descrever os segmentos ventrais dos músculos abdominais da seguinte maneira: não há comunicação entre os nervos lombares, nervo ílio-hipogástrico cranial, nervo ílio-hipogástrico caudal; o nervo ílio-hipogástrico, ou seja, o ramo ventral do primeiro nervo lombar que é encontrado na região sub peritoneal (entre as extremidades dos dois primeiros processos transversos lombares).

As afirmações de Massone (2011) esclarecem que os nervos convergem pelo músculo transverso para dentro do músculo oblíquo interno e segue na direção do assoalho abdominal e assim, realizam e ou produzem a inervação dos músculos do flanco retos abdominais.

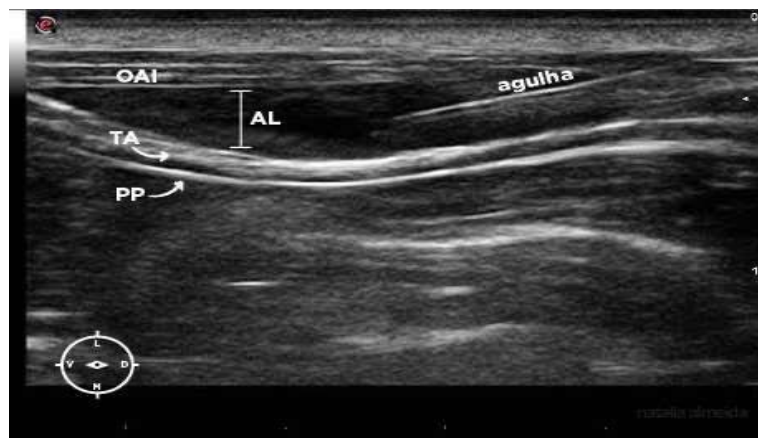Com maior eficácia analgésica, os bloqueios locorreionais sinalizam possibilidades de redução morbidade e de mortalidade e seguem em uma aceitação crescente na prática anestésica veterinária, também por ser de baixo custo (SILVA; GUEDES; ASSUNÇÃO, 2011). Salienta-se que o *TAP Block* “[...] faz parte da estratégia de analgesia multimodal, capaz de promover anestesia e analgesia em regiões de pele, musculatura e peritônio parietal” (FERREIRA *et al.*, 2021).

Esta técnica confere o potencial de efetivamente bloquear o ramo ventral dos nervos torácicos caudais e nervos lombares (BRITO; FLORÊNCIO, 2019). Estes nervos são responsáveis pela inervação da “pele, músculo e peritônio parietal da parede do abdominal ventral em cães” (BRITO; FLORÊNCIO, 2019, p.1).

Conforme Brito; Florêncio (2019), o *TAP Block* corresponde à deposição de anestésico local no plano inter-neurofascial. De acordo com Finnerty; Mcdonnel (2012), utilizado no manejo da dor pós-operatória, o *TAP Block*, consagra à aplicação de uma injeção de AL na região entre as fâscias dos músculos, transverso e oblíquo interno do abdômen.

Abaixo (Figura 2), segue a representação da introdução da agulha na direção do plano inter-neurofascial e o afastamento das fibras musculares realizada pela deposição do AL.

Figura 2–Introdução da agulha - Deposição de AL



Fonte: Portela; Romano; Briganti (2014).

A aplicação do *TAP Block* requer equipamento específico e o uso de um transdutor de alta frequência (9 a 15 MHz) e agulhas Tuohy ou espinhais. A posição do paciente indicada é em decúbito lateral, sendo observado que o lado bloqueado deve estar para cima, considerando

a necessidade da área, estar tricotomizada e com antissepsia prévia, e realizando-se bilateralmente (CAMPOY *et al.*, 2017).

A injeção aplicada para dentro do plano da parede interfacial, conduz uma propagação mais ativa do anestésico local. Isto acontece em razão de existir uma ligação interfacial dos músculos que compõem a parede do abdômen, considerando uma abrangência maior de estruturas e grandes áreas, colaborando na redução da dor aguda pós-operatória (FAJARDO; LÓPES, DIÉGUEZ, 2013).

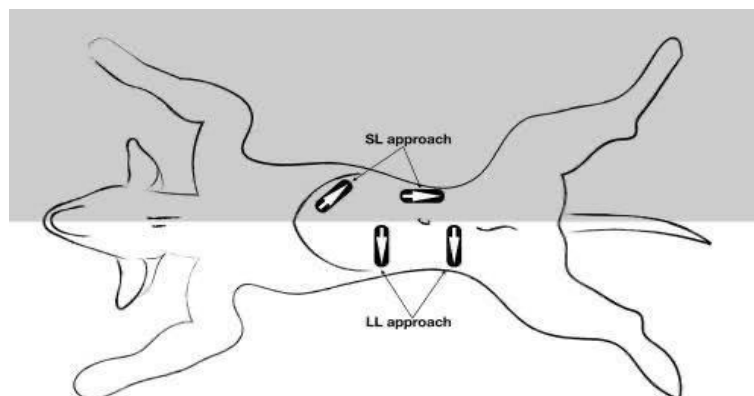
Cabe ressaltar que estudos realizados em cadáveres de cães, fazendo uso de corante azul de metileno a dose de 1 ml/kg no *TAP Block* e posterior dissecação das peças, mostraram que a distribuição da solução injetada pode não atingir todos os nervos alvo, com acúmulo da solução na área próxima do local da injeção (ZOFF *et al.* 2017).

A partir desta constatação são sugeridas outras propostas, dentre as quais, a ideia da distribuição do corante com múltiplas injeções com enfoque na possibilidade de alcançar melhores resultados para este processo (SCHROEDER *et al.* 2011).

Neste ponto, cita-se a abordagem subcostal (SL) ao bloco *TAP*, que se refere ao depósito de AL entre os músculos, reto e o transverso abdominal, caudalmente ao arco costal. Esta técnica produz bons resultados, no que tange a distribuição mais ampla da solução injetada e atingimento dos nervos que fornecem inervação sensorial ao abdômen superior (DROZDZYNSKA *et al.*, 2017).

A partir de uma esquematização (Figura 3), é possível observar duas abordagens do *TAP block* guiadas por ultrassom, observando conforme Romano *et al.* (2021), que o transdutor está sinalizado pelo retângulo preto, e as setas brancas representam o direcionamento da introdução da agulha, conferindo uma representação esquematizada de um cadáver canino em decúbito dorsal.

Figura 3 – Diferentes abordagens para execução do *TAP Block* guiadas por ultrassom

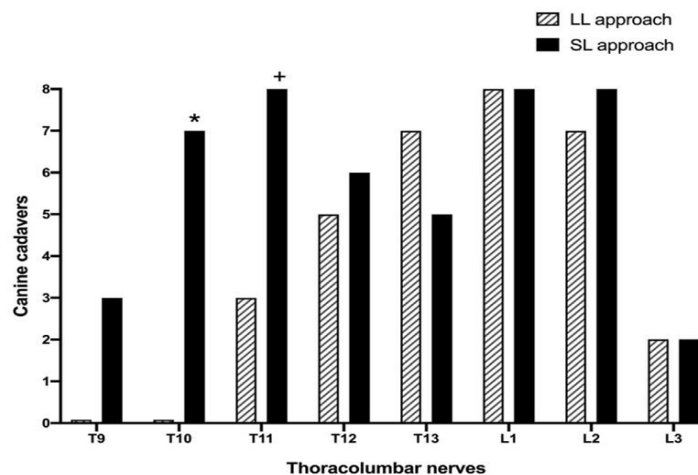


Fonte: Romano *et al.* (2021).

No detalhamento, pertinente relatar segundo Romano *et al.* (2021), que foi utilizada a abordagem látero-lateral (LL), com transdutor na face lateral do abdômen, caudal à última costela, cranial à crista ilíaca transversalmente, com a introdução da agulha no plano na direção ventral-dorsal. Quanto à abordagem subcostal lateral (SL), o transdutor esteve posicionado paralelamente ao arco costal (injeção subcostal) e a agulha inserida no sentido cranial-caudal e na sequência, a meio caminho entre a última costela e a crista ilíaca; orientação parassagital (injeção lateral), sendo a introdução da agulha realizada no sentido cranial-caudal.

Em complemento a estas informações, o Gráfico 1, traz uma demonstração do resultado da comparação entre as duas abordagens realizada em cadáveres caninos, o que tange sua distribuição.

Gráfico 1 – Comparação entre as abordagens LL e SL



Fonte: Romano *et al.* (2021)

Ainda de acordo com Romano *et al.* (2021), a abordagem SL atingiu uma quantidade maior de seguimentos vertebrais quando comparado a abordagem LL. Importante salientar que os resultados se referem a resultados obtidos em cadáver após constatação de abrangência do corante por dissecação, assim por questões fisiológicas in vivo pode apresentar resultado diferente do avaliado.

O emprego da técnica *TAP Block*, associada ao ultrassom pode repercutir em significativas vantagens. Segundo Correa *et al.* (2022), a técnica guiada, favorece uma melhor visualização das estruturas anatômicas e da identificação da agulha, conduzindo de forma mais eficaz, o processo da propagação do AL nas proximidades do nervo alvo. Com o uso do ultrassom, o *TAP Block*, empreende maior efetividade para os procedimentos dolorosos, reduzindo os episódios de dor.

Utilizar o ultrassom em bloqueios locorreionais, efetiva a oportunidade do processo de deposição do AL realizada com maior precisão, aumentando as chances de eficiência do mesmo. Ressalta-se que o *TAP Block* sem o uso de ultrassom, impossibilita a visualização exata da posição da agulha para o bloqueio (GARCIA, 2021).

De acordo com Julião; Costa; Abimussi (2021), quando guiada, a técnica potencializa a possibilidade de uma melhor identificação do plano transversal abdominal, testificando diminuição dos riscos e falhas no bloqueio e complicações.

Imprime-se a concepção de que esta técnica guiada por ultrassom está descrita nos termos de efeitos de bloqueio:

[...] locorreional de analgesia multimodal, eficaz para diversos procedimentos cirúrgicos de abordagem abdominal, reduzindo a concentração alveolar mínima, o resgate analgésico dos pacientes no trans-operatório e no pós-operatório, com alto índice de segurança na execução feito pelo próprio anestesista e pouca incidência de complicações (COTA; KLAUMANN 2020, p. 22839).

A aplicação LL para o bloqueio é cranial a crista ilíaca e caudal em relação à décima terceira costela. O transdutor é posicionado de modo perpendicular ao eixo longitudinal do corpo, sendo possível ter uma visão das três camadas da parede abdominal, ou do músculo oblíquo externo, interno e transversal do abdômen (JULIÃO; COSTA; ABIMUSSI, 2021), como pode ser observado na Figura 4.

Figura 4 – Transdutor posicionado em abdômen cranial e caudal



Fonte: Portela; Romano; Briganti (2014).

A introdução da agulha deve ser maneira perpendicular ao abdômen e em uma posição abaixo e paralela ao transdutor. A agulha é conduzida pelos músculos, oblíquo externo e interno, até plano facial e acima do músculo transversal, procedendo-se com a deposição do AL (JULIÃO; COSTA; ABIMUSSI, 2021).

Muito propícia para o fornecimento de analgesia pós-cirúrgica, o *TAP Block* vem ganhando espaço nos procedimentos cirúrgicos de abdômen e tem se revelado propícia para fornecer analgesia pós-cirúrgica (FAJARDO; LÓPES; DIÉGUEZ, 2013).

Estudos sobre o *TAP Block* e relatos de casos que fizeram uso da técnica, são mencionados na literatura como estratégias que produzem resultados positivos ao seu objetivo.

Neste sentido, Ziviani e Sales (2017) relatam o caso de uma cadela da raça bulldog francês (2 anos de idade), pesando 13,400kg que foi submetida a uma cesariana, ao sexagésimo dia de gestação (aproximado). Os autores descrevem que foram realizados exames clínicos, laboratoriais e a ultrassonografia que permitiu a identificação de pelo menos, seis (6) fetos, apresentando variação dos batimentos cardíacos (170-190 bpm) que segundo Oliveira (2013), pode representar sofrimento fetal. A abordagem do bloqueio locoregional foi realizada em dois pontos (bilateral), com indução de propofol, manutenção remifentanil, e cetamina e dexmedetomidina (tempo anestésico-cirúrgico de 65 minutos), registrando-se estabilidade hemodinâmica, sem qualquer sinalização de dor em trans-cirúrgico.

A recuperação anestésica nos pós, foi relatada como rápida e livre de intercorrências. A extubação ocorreu 2 (dois) minutos após a finalização do procedimento cirúrgico, salientam no relato que não houve a necessidade de resgate analgésico, observando-se a manifestação satisfatória ao desejo de alimentar-se, visto como indicativo positivo e convergente a um bom resultado analgésico. A alta do centro cirúrgico se deu 15 (quinze) minutos depois, acrescentando que os fetos nasceram saudáveis (ZIVIANI; SALES, 2017).

De acordo com Correa *et al.* (2022), o *TAP Block* guiado por ultrassom, proporciona um maior conforto no pós-operatório, ponderando-se aspectos que são extremamente importantes para o paciente, como a redução do quadro de dor, maior facilidade para movimentar-se e rapidez no retorno à alimentação e ingestão hídrica.

2.3.1 INDICAÇÕES E CONTRAINDICAÇÕES

Considerando que o *TAP Block* vem mostrando eficácia no trans e no pós-operatório de procedimentos cirúrgicos abdominais, podendo ser adotada em: cirurgias obstétricas (LIMA *et al.*, 2013), laparotomia exploratória, herniorrafia, mastectomia, neoplasia de pele- (RIPOLLÉS *et al.*, 2015).

Dependendo do procedimento cirúrgico, o bloqueio deve ser feito sempre bilateralmente. Este tipo de bloqueio é indicado para que seja possível a efetividade da analgesia por meio da linha média do paciente (CAMPOY *et al.*, 2017).

OTAP Block é indicado como alternativa, frente às possíveis limitações da técnica de anestesia epidural. A sua indicação é complementada pelo fato de favorecer uma analgesia e o relaxamento muscular da parede abdominal, sem analgesia de vísceras (WETMORE; GLOWASKI, 2000).

A indicação do bloqueio estende-se também, para o uso em situações que se pretende realizar um bloqueio mais seletivo e evitar possibilidades de complicações da anestesia epidural como, a hipotensão, hematoma e abscesso epidural, bradicardia, raquianestesia total, injeção subdural e depressão respiratória (MORTATE, 2013).

Outra indicação é direcionada à substituição da anestesia de tumescência que insensibiliza a região infiltrada para prolongar a analgesia pós-operatória em mastectômicas. (LOPES; ALMEIDA, 2008).

Segundo afirmam Cota e Klaumann (2020), o bloqueio *TAP* é indicado como alternativa para reduzir a utilização de infusões contínuas de fármacos com potencial depressor. Em situações que na avaliação ASA (*American Society of Anesthesiologists*), o paciente (estado crítico de saúde), na opção de reduzir o uso mais intenso de anestesia geral, a referida técnica pode configurar uma positiva opção complementar.

As contraindicações da técnica se limita a constatação da existência de infecção na parede abdominal, anormalidades e ou malformações na área de punção e aplicação da técnica ou ainda, sepse, coagulopatias, dermatites, infecção do tecido e quando há o objetivo de analgesia em alto ventre, a técnica isolada não se faz suficiente. Observa-se ainda e principalmente, a sensibilidade do paciente ao princípio ativo do AL a ser utilizado (YOUNG *et al.*, 2012; WETMORE; GLOWASKI, 2000).

Enfatiza-se em conformidade com o pensamento de Young *et al* (2012), a informação de que não há registros de que alterações da coagulação estejam listadas como uma contraindicação do uso do *TAP Block* guiado por ultrassom.

3. MATERIAL E MÉTODOS

Revisão de literatura com base nos princípios e fundamentos da pesquisa bibliográfica, abarcando um estudo de cunho exploratório e qualitativo. A opção pela pesquisa bibliográfica se deu pela necessidade de compreender como a ciência tem tratado do tema na atualidade. Conforme Prodanov e Freitas (2013), a pesquisa bibliográfica é realizada através de material já publicado, a saber: livros, artigos científicos, publicações em periódicos e ou revistas científicas, e outras fontes confiáveis. Metodologicamente este estudo seguiu a partir do estabelecimento do problema formulado para a revisão, configurando etapas subsequentes com a elaboração da hipótese, coleta de dados, análise de dados, seleção da amostra final do material pesquisado, resultados e discussão, apresentando a definição das temáticas para a abordagem mais detalhada do assunto em questão.

3.1 ESTABELECIMENTO DO PROBLEMA

Com o entendimento de que a TAP *Block* guiada por ultrassom, possibilita que essa técnica alcance maior êxito, permitindo que o AL seja depositado no local correto, com mais precisão, acredita-se que seja importante formular percepções mais claras sobre esta prática e o seu uso nos procedimentos cirúrgicos na Medicina Veterinária. Sob esta ótica, elaborou-se a seguinte questão norteadora: Qual a importância do uso do TAP *Block* guiado por ultrassom e quais as especificidades relacionadas?

A hipótese construída para o estudo considera que a partir de um conhecimento mais aprimorado sobre a técnica TAP *Block* guiado por ultrassom, seja possível fomentar uma valorização da aplicação desta técnica na área cirúrgica veterinária, em vista de relevantes aspectos como a eficácia substancial no manejo da dor e a redução da necessidade da administração de opioides.

3.2 PROCEDIMENTO DE COLETA DE DADOS

Utilizando-se as bases de dados *GoogleScholar*, *Scielo (Scientific Electronic Library Online)*, *BVS (Biblioteca Virtual em Saúde)* e *PubVet (Publicações Medicina Veterinária e Zootecnia)* e *PubMed (National Library of Medicine)*, além de fontes como revistas científicas da área da medicina veterinária. Os procedimentos de pesquisa partiram do levantamento e seleção do material teórico sobre o assunto proposto. Para a busca, foram aplicados os descritores e ou as seguintes palavras-chave: Medicina Veterinária; Bloqueio TAP; Bloqueio

locorregional: Analgesia; Opioides. Na sequência, realizou-se o fichamento do material pesquisado, para fins de facilitar os estudos e propiciar um melhor desenvolvimento do trabalho.

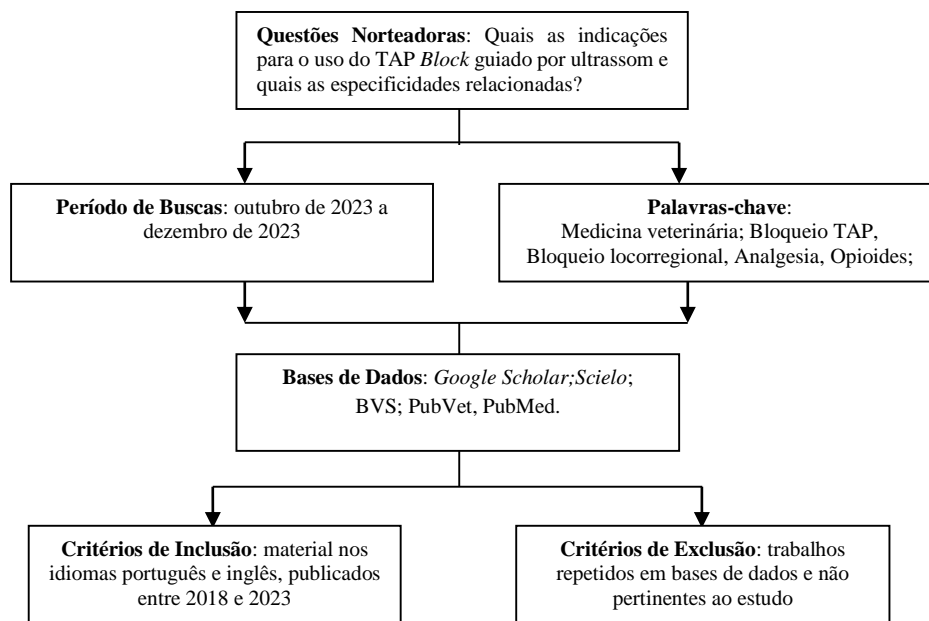
3.3 PROCEDIMENTOS DE ANÁLISE DE DADOS

No processo de análise dos dados, o material levantado passou por uma minuciosa leitura, sendo considerados a princípio, os títulos e os resumos de cada obra. A partir deste ponto, foi realizada a seleção e organização na ordem cronológica decrescente das publicações analisadas que apresentaram conteúdo consistente sobre o tema em discussão, com enfoque na construção de um referencial teórico a contento dos objetivos pretendidos.

Nos critérios de inclusão validaram-se publicações a nível nacional e internacional, no formato de artigos científicos na língua portuguesa e inglesa dos últimos 6 anos, compreendendo o período entre 2018 e 2023. Períodos anteriores citados foram considerados relevantes para o estudo. Critérios de exclusão: trabalhos repetidos entre as bases de dados em um alinhamento com os objetivos deste estudo.

Para melhor visualização das etapas inerentes ao método aplicado, realizou-se o mapeamento e organização dos processos adotados (Figura 1):

Figura 5 – Fluxograma: principais elementos para o desenvolvimento da pesquisa



O tratamento dos dados foi realizado e analisado de forma a permitir uma caracterização mais explícita do material escolhido para esta revisão de literatura. A amostra inicial, após ser

submetida a um processo de leitura e seleção, considerando os objetivos elencados e os critérios de inclusão e exclusão, originou em uma amostra final que possibilitou a sustentação dos resultados e discussão.

A construção dos resultados e discussão teve o propósito de estabelecer com base na pesquisa bibliográfica realizada uma conexão entre o que foi discorrido sobre o assunto, no decorrer do desenvolvimento do trabalho para responder os objetivos, hipótese e questionamentos delineados e que colaboraram na condução deste estudo. Por se tratar de uma revisão de literatura, buscou-se tecer uma comparação entre as informações na mesma linha de pesquisa e outros estudos relacionados com o eixo central proposto.

4. RESULTADOS E DISCUSSÃO

Realizando a busca nas bases de dados, foram encontradas 91 publicações na linha de estudo proposta, as quais constituíram a amostra inicial do material pesquisado e indexado nas bases de dados *Google Scholar* (38), *Scielo* (23), *PubVed* (25), *PubMed* (5). A partir deste processo, realizou-se a análise e seleção de 60 artigos, que traziam uma abordagem relacionada com o tema do estudo, publicados dentro do período de pesquisa estipulado – 2018 a 2023. Deste total, após a leitura na íntegra, foram descartados 11 estudos duplicados e 25 trabalhos que não mostraram alinhamento com o objetivo da pesquisa, resultando em 24 estudos, somando 22 artigos (Quadro 1) e 2 obras literárias (Quadro 2) para compor a base principal da amostra final, contribuindo em uma abordagem mais aprimorada do tema.

Quadro 1 – Caracterização dos artigos selecionados – 2018 a 2023.

Títulos	Autores	Objetivos	Classificação	Ano
Inibição retrógrada das vias centrais hiperativas nas dores nociplásticas.	JACOB, M. T. R.; MILAN, B. J.	Demonstrar a importância da identificação da presença da dor nociplástica no quadro do paciente e do conhecimento dos mecanismos fisiopatológicos envolvidos	BrJP	2023
Bloqueio do plano transversal do abdome guiado por ultrassom em pequenos animais	CORREA, I. L. <i>et al.</i>	Descrever a técnica do TAP <i>Block</i> e os benefícios na rotina da medicina veterinária.	Artigo-Colóquio	2022
Diretrizes da WSAVA de 2022 para reconhecimento, avaliação e tratamento de dor.	MONTEIRO, B. P. <i>et al.</i>	Oferecer ao usuário fundamentos que facilitam implementação do reconhecimento e tratamento da dor no contexto da prática clínica cotidiana de pequenos animais.	Journal of Small Animal Practice	
Evaluation of Quadratus Lumborum Block as Part of an Opioid-Free Anaesthesia for Canine Ovariohysterectomy	VISCASILLAS, J.	Avaliar um protocolo anestésico envolvendo o QLB para ovariectomia canina.	Animals (Basel)	2021
Bloqueio do plano abdominal transversal (tapblock) guiado por ultrassom – revisão de literatura	JULIÃO, G. H.; COSTA, I. M.; ABIMUSSI, C. J. X.	Revisar com base na literatura, a técnica e as vantagens ao realizar o plano abdominal transversal guiado por ultrassom em pequenos animais.	Alm. Ciênc. Agr	2021
Bloqueio do plano transversal do abdômen guiado por ultrassom em felino submetido a mastectomia regional	FERREIRA, F. O. <i>et al.</i>	Relatar o bloqueio do plano transversal em um felino macho de dois anos de idade submetido a mastectomia regional.	Ciência Animal	2021
Chronic pain: an update on burden, best practices, and new advances	COHEN, S. P.; VASE, L.; HOOTEN, W. M.	Abordagem sobre a dor crônica, sobrecarga, práticas e avanços para tratá-la.	The Lancet	2021

Comparison between two approaches for the transversus abdominis plane block in canine cadavers	ROMANO, M. <i>et al</i>	Comparação entre duas abordagens para o bloqueio do plano transversal do abdome em cadáveres caninos.	Veterinary Anaesthesia and Analgesia	2021
A Utilização dos Anestésicos locais na Anestesia Epidural em Pequenos Animais: Revisão de literatura	SILVA, A. M., CASTRO, M. M., MELO, A. L. T.	Breve revisão de literatura sobre os anestésicos locais utilizados na anestesia peridural em cães e gatos.	Uniciências	2020
Definição de dor revisada após quatro décadas	SANTANA, J.M. de <i>et al.</i>	Notas explicativas - definição de dor, não restrita a moderna neurociência da dor, incorporando outros fatores relevantes como cognição, comportamentos, fatores culturais e educacionais.	Sociedade Brasileira para o Estudo da Dor – BrJP	2020
Anestesia no paciente oncológico: as técnicas e agentes anestésicos podem influenciar o desfecho destes pacientes? Uma revisão narrativa	RANGEL, F.; SIMÕES, C.M.; AULER JR, J.O.C.	Revisar alguns dos novos conceitos que têm surgido na literatura, referentes aos cuidados anestésicos perioperatórios e a evolução desta população.	Revista de Medicina	2020
Estudo comparativo entre a administração do maropitant ou cetamina em bolus, seguidos de infusão contínua, para controle da dor pós-operatória em cadelas submetidas à ovariectomia	FAVARETTO, A. F.	Avaliar a eficácia analgésica de infusão contínua do citrato de Maropitant (GM) e Cetamina (GC) em cadelas submetidas a ovariectomia, avaliadas por meio de escalas de dor e parâmetros fisiológicos.	Artigo Iniciação Científica	2020
Bloqueio do Plano Transverso do Abdomen Guiado por Ultrassom: Revisão de Literatura	COTA, H.N.; KLAUMAN, P.R.	Entender técnicas de anestesia locorregional em cães e gatos e a relação com tratamento da dor no pré, no pós e pós operatório.	Brazilian Journal Of Development	2020
Estudo comparativo da variabilidade da frequência cardíaca em protocolos de infusão contínua de fentanil ou morfina, associados à lidocaína e cetamina, durante transoperatório em cães.	VAZ, T. M. et al.	Realizar a comparação da variação da frequência cardíaca do transoperatório em cães.	Revista Scientia Rural	2019
Comparação entre a anestesia por tumescência com lidocaína ou levobupivacaína e infusão contínua de fentanil-lidocaína-cetamina associadas à anestesia inalatória com isoflurano, em cadelas submetidas à mastectomia unilateral total.	MARTINS, L. G. B.	Comparar parâmetros fisiológicos no período transoperatório e escores de dor pós-operatória entre cadelas anestesiadas com isoflurano associado à infusão contínua de fentanil, lidocaína e cetamina ou anestesia por tumescência com lidocaína ou levobupivacaína para a realização de mastectomia unilateral.	Dissertação	2019
Bloqueio do plano transversal do abdômen em cães (TAP Block).	BRITO, L.J.D., FLORÊNCIO, L.G.	Descrever a técnica do tap <i>block</i> , seus benefícios e apresentar mais uma alternativa na rotina anestésica que tem se mostrado promissora e muito utilizada.	Artigo – Anais	2019

Reconhecimento e mensuração clínica da dor aguda nos felinos domésticos: Revisão da Literatura	VITORINO, L.	Abordagem sobre como reconhecer, avaliar e mensurar a dor nos felinos domésticos.	Trabalho Conclusão de Curso	2018
Bloqueio do plano transverso do abdome guiado por ultrassom em medicina veterinária: revisão de literatura e avaliação anatômica em felinos domésticos	MONTEIRO, N. M. de O	Revisar trabalhos anatômicos e clínicos realizados com a técnica do bloqueio do plano transverso do abdome e avaliar a técnica de TAP Block em felinos domésticos.	Dissertação	2018
Uso indiscriminado e irracional de anti-inflamatórios não esteroidais (AINES) por pacientes Idosos em uma Rede de Farmácias do Sudoeste da Bahia	CARVALHO, C.S. <i>et al.</i>	Analisar o impacto que este uso indiscriminado e irracional pode suscitar aos pacientes em questão.	Revista de Psicologia	2018
Transversus abdominus plane block in ponies: a preliminary anatomical study	BALDO, C. F. <i>et al.</i>	Realizar um estudo anatômico preliminar sobre o TAP Block em pôneis.	Veterinary Anaesthesia and Analgesia	2018
Bloqueio do plano abdominal transverso guiado por ultrassom em pacientes submetidos à colecistectomia laparoscópica: comparação da eficácia de bupivacaína e levobupivacaína no controle da dor pós-operatória	AR, A. Y.	Comparar bupivacaína e levobupivacaína em bloqueio do plano transverso abdominal guiado por ultrassom em pacientes submetidos à colecistectomia laparoscópica.	Revista Bras. Anesthesiol	2018
New local anesthetics	SHAH, J. <i>et al.</i>	Abordagem sobre anestésicos locais e as diversas técnicas para fornecer analgesia.	Best Pract Res Clin Anaesthesiol	2018

Fonte: *Google Scholar*; *Scielo*; *PubVet*; *PubMed*.

Quadro 2 – Caracterização das obras literárias selecionadas – 2018 a 2022.

Títulos	Autores	Objetivos	Classificação	Ano
Complications of Loco-Regional Anesthesia. Complications in Equine Surgery	GARCIA, E. R. In: RUBIO-MARTINEZ, L.M.; HENDRICKSON, D. A.	Promover a compreensão, prevenção, reconhecimento, gerenciamento e prognóstico de complicações técnicas e pós-procedimento em cirurgia equina.	Obra literária	2021
Anestesia intravenosa total com propofolremifentanil-lidocaína-dextrocetamina em cão submetido à de nervação bilateral. Investigação Científica e Técnica em Medicina Veterinária	SILVA, J. A. et In: PEREIRA, A. M., REIS, S. S., PEREIRA, W. M. R. al.	Avaliar os efeitos analgésico, hemodinâmico e cardiorrespiratório da infusão contínua de propofol, remifentanil, lidocaína e dextrocetamina em um canino, com luxação coxofemoral, submetido à de nervação bilateral.	Obra literária	2020

Fonte: Obras literárias consultadas

Conforme os resultados obtidos com a coleta de dados realizada no decorrer da pesquisa, considera-se que existe uma quantidade de material teórico muito aquém do que seria importante para o aprofundamento dos estudos. As lacunas identificadas na literatura colaboram para que o conteúdo das publicações sobre o assunto apresente muitas repetições e ainda que muitos artigos recentes tragam Estudos de Casos com abordagens sobre o *TAP Block*, as explicações acabam convergindo para bases teóricas já existentes e na maioria das vezes, não agregam ou enriquecem o referencial teórico com novas informações.

Os resultados obtidos, no entanto, permitiram a observância de que os procedimentos cirúrgicos no campo veterinário seguem revelando uma demanda crescente a partir desta percepção, os anestésicos e as técnicas aplicadas podem configurar fatores determinantes e como tal, tem-se como essencial que produzam eficácia, favorecendo o máximo possível de bem-estar para o paciente.

A análise do material disponível evidenciou a concordância da maioria dos autores e estudiosos sobre a aceitação do uso do *TAP Block* na Medicina Veterinária. Os conceitos e aspectos descritivos desta técnica de bloqueio do plano transversal do abdômen apontados nos estudos analisados seguem uma linha muito similar.

Segundo Correa *et al.* (2022), Ferreira *et al.* (2021), Baldo (2018), Urfalioglu *et al.* (2017), Rafi (2011), a técnica *TAP Block* representa a deposição de anestésico na parede abdominal lateral, entre o músculo oblíquo interno e o músculo transversal do abdômen, realizando o bloqueio sensorial da região e promovendo a analgesia no trans e pós-operatório. No entanto, cita-se conforme Monteiro (2018), que estudos realizados em felinos domésticos para testar a eficiência do *TAP Block* em cirurgias abdominais, os bloqueios anestésicos não apresentaram sucesso.

Por outro lado, são várias as considerações relevantes sobre os principais aspectos que abordam especificidades do *TAP Block*. Nesta proposição, segundo Julião; Costa; Abimussi (2021), Baldo *et al.* (2018) e Campoy *et al.* (2017), dentre as vantagens para conforto do paciente, a técnica de analgesia locorregional *TAP Block*, imprime pontos favoráveis ao êxito dos procedimentos cirúrgicos, favorecendo principalmente, a redução das doses de anestésicos gerais e consumo de opioides, além de diminuição dos níveis da dor e chances de uma recuperação mais rápida no pós-operatório.

A importância e a necessidade do controle da dor pós-operatória não são, discutíveis ou contestáveis, especialmente quando se pensa em conforto do paciente. Para Campoy *et al.* (2017) e Ar *et al.* (2018), o controle da dor é fator imprescindível para o paciente e é fato que as condições dolorosas aumentam no período pós-operatório, influenciando os riscos de morbidade e o tempo de internação.

Em tal configuração, considera-se que de forma geral, os estudos, pesquisas e relatos de casos têm visto esta técnica como relevante para a Medicina Veterinária. As discussões em torno do assunto fomentam afirmações como de Correa *et al.* (2022) e Monteiro (2018), apontando que o *TAP Block* pode trazer resultados consideráveis na redução da concentração alveolar mínima e utilização de opioides no período trans e pós-operatório.

Segundo Drozdzyńska *et al.* (2017), a abordagem subcostal (SL) para o *TAP Block* é a mais convergente ao êxito da distribuição da solução injetada e analgesia dos músculos do abdômen, testificada pela deposição de anestésicos locais entre os músculos reto e o transversos abdominal, caudalmente ao arco costal.

A eficiência do *TAP Block* é comentada por muitos estudiosos que ressaltam de maneira consistente, as indicações relacionadas. Neste segmento, Cota e Klaumann (2020), acentuam que esta técnica é uma alternativa para contrapor infusões contínuas de opioides e anestésicos gerais, quando a técnica de epidural não for indicada.

Entre os achados, tem-se que os bloqueios locorreionais propiciados com o *TAP Block*, demarcando a finalidade de analgesia e qualidade da sedação anestésica, são essenciais, assim como o conhecimento farmacológico e a atuação de um profissional médico veterinário especializado e treinado para a execução. O preparo especializado do profissional médico veterinário deve incluir desde os estudos da referência de anatomia, treinamento em modelos anatômicos, execuções sucessivas em cadáveres, até que esteja apto para aplicar a técnica em pacientes vivos, além da capacitação para a utilização do ultrassom que é um quesito imprescindível (CORREA, 2022; GARCIA, 2015; MARLY *et al.*, 2014; BETTSCHART-WOLFSBERGER, 2012).

Em relação ao uso e aplicação dos anestésicos locais, se destacam no *TAPBlock*: a lidocaína e a bupivacaína. Conforme estudos apresentados por Garcia (2015), a preferência pela bupivacaína, supera as escolhas em relação, a lidocaína, quando considerado o maior tempo de ação (180 a 240 minutos) e a lidocaína (60 a 120 minutos).

A comparação entre os estudos que descreveram o uso do *TAP Block*, de modo geral explicitaram a constatação de maior rapidez na recuperação anestésica do paciente, e sem qualquer relato de intercorrências ocasionada pelo uso da técnica.

De acordo com Campoy *et al.* (2017), estudos mostram que animais submetidos a procedimentos cirúrgicos que usaram *TAP Block*, bem-sucedido não apresentaram desconfortos pós-operatório, mesmo diante de uma leve pressão no abdômen, reforçando a ideia de que a anestesia locorreional através desta técnica, evita resposta nociceptiva.

Considerando o foco do estudo em questão, a utilização do *TAP Block* guiado por ultrassom, incrementa esta técnica e vem atestando maior segurança para a realização da

mesma. Imagens ultrassonográficas permitem que o médico veterinário tenha uma visão das estruturas e ou músculos do abdômen do paciente, podendo realizar com mais precisão a condução da agulha e a deposição do AL na região alvo, minimizando significativamente os riscos de erros e complicações (CORREA *et al.*, 2022; FERREIRA *et al.* 2021).

Compreende-se que o *TAP Block* guiado por ultrassom é uma técnica viável e de importância considerável para a medicina veterinária, sendo possível admitir conforme Correa *et al.* (2022), que o seu emprego em procedimentos cirúrgicos da parede abdominal, pode representar uma alternativa favorável ao controle da dor somática.

Ainda que seja possível existir algumas dúvidas em relação ao uso do *TAP Block* guiado por ultrassom, as pesquisas inerentes são enfáticas em esclarecer que, trata-se de uma técnica de fácil execução, capaz de produzir com segurança e excelência as abordagens nas quais, são atribuídas. (FINNERTY; MCDONNEL, 2012; NIRAJ; KELKAR; FOX, 2009).

Em observância ao cenário das cirurgias veterinárias, a técnica em cães é usada com mais frequência do que em gatos, o que é notado na literatura apresentada de forma bem escassa, quando se refere aos felinos (FERREIRA *et al.* 2021).

No sentido das indicações e contraindicações do *TAP Block* guiado por ultrassom, os estudos explicitaram, mais elementos positivos do que negativos. Afirmações de Cota e Klaumann (2020), Campoy *et al.* (2017), Mortate (2013), Lopes e Almeida (2008), Wetmore e Glowaski (2000), revelaram que as indicações aportam nos favorecimentos relacionados a analgesia e no relaxamento muscular da parede abdominal e ainda abarcam diferentes situações como, impedimentos e ou limitações ao uso da anestesia epidural e complicações decorrentes, substituição a anestesia de tumescência e reduzindo as infusões contínuas de fármacos como a exemplo os opioides, em cirurgias de abdômen baixo.

As contraindicações por sua vez, de acordo com Young *et al.* (2012) e Wetmore e Glowaski (2000), estão basicamente atreladas às condições que nomeiam, identificação de malformações na área de punção, dentre outras como a infecção da parede abdominal e coagulopatias, enfatizando a possibilidade do paciente, apresentar sensibilidade ao princípio ativo do AL a ser aplicado.

No entanto é essencial ponderar que o *TAP Block*, é uma técnica que deve ser concebida como um elemento a mais e ou complementar da analgesia multifatorial. Como tal, oferece analgesia especificamente para a pele, o subcutâneo e o peritônio parietal, mas não contempla o controle da dor visceral. (ELKASSABANY *et al.*, 2013; MILAN *et al.*, 2011; VISCASILLAS *et al.*, 2021). Portanto, validam-se ainda, limitações desta técnica, como a ausência de analgesia visceral, a necessidade de equipamento de ultrassom compatível, o risco de falha técnica ao

adentrar a cavidade abdominal atingindo órgãos importantes durante a sua execução (GARCIA, 2021; VISCASILLAS *et al.*, 2021).

Conforme Finnerty; McDonnell (2012) é importante salientar que não foram encontrados apontamentos e ou registros da superioridade da técnica, no controle da dor, quando comparada com a morfina intratecal ou a analgesia epidural, porém, seus benefícios para o paciente no pós-operatório, ultrapassam as resultantes do citado fármaco e prática mencionada e com menor fator de efeitos colaterais.

Observando-se os aspectos metodológicos e a familiaridade entre os resultados encontrados, a partir da análise do conteúdo dos estudos selecionados, salienta-se que o estudo não fomenta o propósito de esgotar as possibilidades de discussão e a busca de novos conhecimentos sobre o assunto, mas espera evidenciar a importância do incentivo ao uso da dessa técnica, como uma alternativa de valor para a medicina veterinária ou associações a demais bloqueios.

5. CONSIDERAÇÕES FINAIS

O desenvolvimento deste estudo configurou uma oportunidade de aprimorar conhecimentos sobre o *TAP Block* guiado por ultrassom, propiciando maior clareza em relação, as especificidades da técnica no contexto da medicina veterinária. Ficou esclarecido que o *TAP Block* se constitui uma técnica de bloqueio do plano transversal abdominal, capaz de produzir analgesia locorregional, quando usada em procedimentos cirúrgicos onde a celiotomia se faz necessária.

No decorrer do estudo, o controle da dor foi descrito como expressamente necessário para o bem-estar do paciente e neste sentido, o *TAP Block* usado em cirurgias veterinárias, amplia as chances de reduzir o sofrimento do paciente com as experiências dolorosas no trans e pós-operatório, uma vez que, estes seres não conseguem verbalizar suas queixas. Além disso, sinalizam outras vantagens que repercutem na redução da estadia hospitalar do paciente.

Verificou-se que a utilização do *TAP Block* guiado por ultrassom, vem se consagrando complemento para a medicina veterinária, proporcionando a área clínica e cirúrgica, mais segurança e precisão na aplicação da técnica, permitindo a construção de percepções de indicação, que se apresentam de modo muito superior em comparação com as contra-indicações, as quais devem ser ponderadas, analisadas e respeitadas, as individualidades de cada caso.

Mediante ao decorrido, pode-se afirmar que os objetivos propostos para o estudo foram alcançados, sendo possível conhecer e compreender de forma mais consistente e significativa, o *TAP Block* guiado. De igual maneira, a questão norteadora foi respondida, entendendo-se a importância do uso desta técnica e suas especificidades para o paciente no pós-operatório.

O *TAP Block* guiado por ultrassom pode ser determinante para o controle da dor e redução do consumo de opioides, favorecendo e contribuindo para o bem-estar no paciente, no quesito de experiência de dor.

Considerando a relevância do tema abordado e por verificar que ainda existem lacunas na literatura em relação ao assunto, sugerem-se novas pesquisas que possam confirmar um teor suficiente para agregar conhecimentos mais aprofundados, acrescidos de informações que comprovadamente incentivem o uso do *TAP Block* na medicina veterinária.

6. REFERÊNCIAS

- ALEIXO, G. A. S. et al. Tratamento da dor em pequenos animais: fisiopatologia e reconhecimento da dor. **Medicina Veterinária**, Recife, v.10, n.1-4, p.19-24, 2016.
- AKERMAN, B.; HELBERG, L.B.; TROSSIVIK, C. Primary evaluation of the amino amide agent ropivacaína. **Acta Anaesthesiol Scand**, 32: 571-578, 1988.
- ANDRADE, M. Linfangiogênese e genética dos linfedemas: revisão da literatura. **Jornal Vascular Brasileiro**, Porto Alegre, v. 7, n. 3, p. 256-261, set. 2008.
- AR, A. Y. Bloqueio do plano abdominal transversal guiado por ultrassom em pacientes submetidos à colecistectomia laparoscópica: comparação da eficácia de bupivacaína e levobupivacaína no controle da dor pós-operatória. **Revista Bras. Anesthesiol.**, 68 (5): 455-461, 2018.
- BALDO, C. F. et al. Transversus abdominis plane block in ponies: a preliminary anatomical study. **Veterinary Anaesthesia and Analgesia**, 45(3):392-396, may. 2018.
- BASSANEZI, B. S. B.; OLIVEIRA FILHO, A. G. D. E. Analgesia pós-operatória. **Revista do Colégio Brasileiro de Cirurgia**, Rio de Janeiro, v. 33 n. 2, p. 116-122, 2006.
- BETTSCHART-WOLFENBERGER, R. Modern Injection Anesthesia for Horses. In: AUER, J. A.; STICK, J. A. **Equine Surgery**., 4ª ed St. Louis, Missouri: Elsevier Saunders, 2012. 225p.
- BLANCO R. TAP block under ultrasound guidance: the description of a «no pops» technique. **Reg Anaesth Pain Med.**, n.32, Suppl 1:130, 2007.
- BRASIL. Conselho Federal de Medicina Veterinária - CFMV - **Resolução n.º 1.138, de 16 de dezembro de 2016**. Aprova o Código de Ética do Médico Veterinário, 16 dez. 2016.
- BORGLUM, J. et al. Ultrasound-guided bilateral dual transversus abdominis plane block: a new four-point approach. **Acta Anaesthesiol Scand.**, 55:658-63, 2011.
- BRITO, L.J.D., FLORÊNCIO, L.G. Bloqueio do plano transversal do abdômen em cães (TAP Block). **Anais. 15º SEMINÁRIO DE IC DO CENTRO UNIVERSITÁRIO ICESP.**,(18); 1716- 1725, 2019.
- BRONDANI, J. T. et al. Validade e responsividade de uma escala multidimensional para avaliação de dor pós-operatória em gatos. **Arquivo Brasileiro de Medicina Veterinária e Zootecnia.**, v. 64, n. 6, p. 1529- 1538, 2012.
- CAMPOY, L. et al. Técnicas de Anestesia Local e Analgesia em Cães e gatos. In GRIM, K, A; **Veterinary anesthesia and analgesia**: Lumb and Jones. Rio de Janeiro: Editora Roca, 2413-2503, 2017.
- CARVALHO, C.S. et al. Uso indiscriminado e irracional de anti-inflamatórios não esteroidais (AINES) por pacientes Idosos em uma Rede de Farmácias do Sudoeste da Bahia. **Revista de Psicologia**, 12 (40):1051-64, 2018.

COHEN, S. P.; VASE, L.; HOOTEN, W. M. Chronic pain: an update on burden, best practices, and new advances. **The Lancet**, v. 397, n. 10289, 2082-2097, 2021.

CORLETTO, F. Multimodal and Balanced Analgesia. **Veterinary Research Communications**, 31 (S1), 59-63, 2007.

CORREA, I. L. et al. **Bloqueio do plano transverso do abdome guiado por ultrassom em pequenos animais**. IX COLÓQUIO TÉCNICO CIENTÍFICO DE SAÚDE ÚNICA, CIÊNCIAS AGRÁRIAS E MEIO AMBIENTE, São Cristovão, SE, 2022.

COSTA, M. M. F. **Técnicas de analgesia**: anestesia local. Medicina Veterinária. Universidade de Évora. Évora, PT, 2012. Disponível em: <https://dspace.uevora.pt/rdpc/bitstream/10174/5397/1/T%C3%A9cnicas%20de%20analgesia.pdf>. Acesso em: 13 nov.2023.

COTA, H.N.; KLAUMANN, P.R. Bloqueio do Plano Transverso do Abdomen Guiado por Ultrassom: Revisão de Literatura. **Brazilian Journal of Development**, v.6, n.5, p.22821-22850, 2020.

CUNHA, P. E. M. **Avaliação do perfil epidemiológico e estratégias para o manejo da dor crônica na atenção básica**. 2015. 10 f. Tese (Doutorado) - Curso de Especialização em Saúde da Família, Unasus / Unifesp, Botucatu, 2015.

DONE, S. H et al. **Color Atlas of Veterinary Anatomy: The Dog and Cat.**, v. 3, n.2. London: Mosby Elsevier, 2009.

DROZDYNSKA, M. et al. Ultrasound-guided subcostal oblique transversus abdominis plane block in canine cadavers. **Vet Anaesth Analg.**, 44, 183e186, 2017.

ELKASSABANY, N. et al. Comparison between the analgesic efficacy of transversus abdominis plane (TAP) block and placebo in open retropubic radical prostatectomy: a prospective, randomized, double-blinded study. **J Clin Anesth.**, 25:459-6548, 2013.

EPSTEIN, M. et al. Pain Management Guidelines for Dogs and Cats. **Journal of Feline Medicine and Surgery**. v.17, n.3, p.251-272. March.2015.

FAJARDO, M., LÓPEZ, S., DIÉGUEZ, P. Abordaje ecoguiada de las ramas cutáneas de los nervios intercostales a nivel de la línea media axilar para cirugía no reconstructiva de mama. **Cir May Amb.**, 18:3-6, 2013.

FAVARETTO, A. F. **Estudo comparativo entre a administração do maropitant ou cetamina em bolus, seguidos de infusão contínua, para controle da dor pós-operatória em cadelas submetidas à ovariectomia**. XIII ENCONTRO DE INICIAÇÃO CIENTÍFICA DO CENTRO UNIVERSITÁRIO BARÃO DE MAUÁ. 2020.

FERREIRA, F. O. et al. Bloqueio do plano transverso do abdômen guiado por ultrassom em felino submetido a mastectomia regional. **Ciência Animal**, v.31, n.4, p.196-203, 2021.

FINNERTY, O.; MCDONNELL, J.G., Transversus abdominis plane block. **Curr Opin Anesthesiol**. 25:6104, 2014.

FONSECA, D. S. et al. **Bloqueio ecoguiado do plano transversal abdominal versus anestesia epidural com bupivacaína em gatas submetidas à laparotomia: Resultados Parciais.** 26º SIC UDESC. SEMINÁRIO DE INICIAÇÃO CIENTÍFICA – Universidade do Estado de Santa Catarina, 2016.

GARCIA, E. R. Complications of Loco-Regional Anesthesia. In: RUBIO-MARTINEZ, L.M.; HENDRICKSON, D. A. **Complications in Equine Surgery.** 1ª ed: John Wiley & Sons, 2021. p.118-122, 2021.

GARCIA, E. R. Anestésicos Locais. In: GRIM, K. A; LAMONT, L. A.; TRANQUILLI, W. K.; GREENE, S. A.; ROBERTSON, S. A. **Veterinary anesthesia and analgesia:** Lumb and Jones. Rio de Janeiro: Editora Roca, 2017. p.107

GARCIA, E. R. Local Anesthetics. In: GRIMM, K. A. et al. **Veterinary Anesthesia and Analgesia.** 5ª ed of Lumb and Jones: Wiley Blackwell. 2015. 348 p.

GOMES, J. A. de A. **Prilocaína e lidocaína, administrados com orientação do estimulador de nervo periférico, no bloqueio de plexo braquial, em cães.** 2012. 67 f. Dissertação (Mestrado Medicina Veterinária) - Universidade Federal Rural de Pernambuco, Recife, 2012.

HEBBARD, P. Subcostal transversus abdominis plane block under ultrasound guidance. **Anesth Analg.**, 106:674-7675, 2008.

HELLYER, P. W.; ROBERSON, S. A.; FAILS, A. D. Pain and its management. **Lumb & Jones' Veterinary Anesthesia and Analgesia.** 4th. Ed. Oxford: Blackwell Publishing, 2007. p. 31.

HOLTON, L.; REID, J.; SCOTT, E. M.; PAWSON, P.; NOLAN, A. Development of a behavior-based scale to measure acute pain in dogs. **The Veterinary Records**, v. 148, n.17, p. 525-531, 2001.

JACOB, M. T. R.; MILAN, B. J. Inibição retrógrada das vias centrais hiperativas nas dores nociplásticas. **BrJP.** São Paulo, 6 (Suppl 2):S120-5, 2023.

JANKOVIC Z. et al. Transversus abdominis plane block: how safe is it? **Anesth Analg.**, 107:1758-9, 2012.

JULIÃO, G. H.; COSTA, I. M.; ABIMUSSI, C. J. X. Bloqueio do plano abdominal transversal (tapblock) guiado por ultrassom: revisão de literatura. **Alm. Ciênc. Agr.**, v. 04, n. 01, p. 9-15, 2021.

KLAUMANN, P. R; FILHO, J. K; NAGASHIMA, J. K. Anestésicos locais. In: OTERO, P. E; KLAUMANN, P. R. **Anestesia locoregional em pequenos animais.** São Paulo: Roca. 2013. 40p.

KÖNIG, H. E.; LIEBICH, H.G. **Anatomia dos animais domésticos:** texto e atlas colorido. Artmed, 4 ed. 2434, 2011.

LIMA, I. F. de. Continuous Bilateral TAP block in Patient with Prior Abdominal Surgery . **Braz J Anesthesiol**, 63(5):422-5, 2013.

LIU, S.S.; HODGSON, P.S. Anestésicos Locais. In: BARASH, P.G.; CULLEN, B.F.; STOELTING, R.K. **Anestesia Clínica**. 4a ed. Barueri: Amaral RVG, 2004. p.449-69.

LOPES, B.C.C.; ALMEIDA, R.M. Anestesia local no controle da dor: a técnica infiltrativa por tumescência: revisão de literatura. **Revista Clínica Veterinária**, v.13, n.5, p.70-74, 2008.

LUNA, S. P. L. Dor, ciência e bem-estar em animais. **Ciênc. Vet. Tróp**, Recife, v. 11, p.18-21, abr. 2008.

MACIEL, N. S. et al., T. F. Fentanil ou remifentanil em cães? Prós e contras, qual escolher e como usar: Revisão de Literatura. **MEDVEP. Rev. Cient. Med. Vet.**, v. 10, n. 32, p. 114-118, 2012.

MCDERMOTT, G. et al. Should we stop doing blind transversus abdominis plane blocks? **Br J Anaesth.**,108:499-502, 2012.

MAMA, K. R. & STEFFEY, E. P. Anestésicos locais. In: ADAMS, H. Richard. **Farmacologia e terapêutica em veterinária**. Rio de Janeiro: Guanabara Koogan, 2003. 298p.

MARLY, C. et al. Evaluation of a romifidine constant rate infusion protocol with or without butorphanol for dentistry and ophthalmologic procedures in standing horses. **Veterinary Anaesthesia and Analgesia**, v. 41, p. 491-497, 2014.

MARTINS, L. G. B. **Comparação entre a anestesia por tumescência com lidocaína ou levobupivacaína e infusão contínua de fentanil-lidocaína-cetamina associadas à anestesia inalatória com isoflurano em cadelas submetidas à mastectomia unilateral total**. 2019.54f. Dissertação (Mestrado em Medicina Veterinária) – Universidade Federal do Rio Grande do Sul, Porto Alegre. 2019.

MASSONE, F. **Anestesiologia Veterinária**. Farmacologia e Técnicas. 6 ed. Editora Guanabara, 2011.

MCKUNE, M. C. et al. **Veterinary anesthesia and analgesia - the fifth edition of Lumb and Jones**. Hoboken: Wiley-Blackwell, 2015. 616p.

MILAN, Z.B. et al. Subcostal transversus abdominis plane block for postoperative analgesia in liver transplant recipients. **Transplant Proc**. 2011;43:2687-90, 2011.

MONTEIRO, B. P. et al. Diretrizes da WSAVA de 2022 para reconhecimento, avaliação e tratamento de dor. **Journal of Small Animal Practice**, nov. 2022.

MONTEIRO, N. M. de O. **Bloqueio do plano transversal do abdome guiado por ultrassom em medicina veterinária**: revisão de literatura e avaliação anatômica em felinos domésticos. 2018. 45f. Dissertação (Medicina Veterinária) - Universidade Federal de Campina Grande. Campina Grande, PB, 2018.

MORTATE, L. P. **Complicações em anestesia epidural em cães e gatos**. 2013. 41 f. Mestrado (Medicina Veterinária) - Universidade Federal de Goiás. Goiânia, GO, 2013.

MORAN, C. E.; HOFMEISTER, E. H. Prevalence of pain in a university veterinary intensive care unit. **Journal of Veterinary Emergency and Critical Care**, v. 23, n. 1, p. 29–36, 2013.

MUKHTAR, K., SINGH, S. Transversus abdominis plane block for laparoscopic surgery. **Case Reports**, 102(1):143-4, jan. 2009.

MULLER, S. H.; DIAZ, J. H.; KAYE, A. D. Clinical applications of intravenous lipid emulsion therapy. **Journal of Anesthesia**, 29, 920-926, 2015.

NIRA, J. G.; KELKAR, A.; FOX, A. J. Oblique subcostal TAP catheters: an alternative to epidural analgesia after upper abdominal surgery. **Anaesthesia**, 64:1137-1140, 2009.

O'BRIEN, T. et al. Infusion of a lipid emulsion to treat lidocaine intoxication in a cat. **Journal of the American Veterinary Medical Association**, 237, 1455-1458, 2010.

OLESKOVICZ, N. et al. **Anestesia epidural com lidocaína, bupivacaína ou associação de ambas em cães, submetidos à orquiectomia eletiva**. 24º SEMINÁRIO DE INICIAÇÃO CIENTÍFICA- SIC UDESC - Universidade do Estado de Santa Catarina, 2014.

OLIVEIRA, D. M. N. **Ultrassonografia doppler triplex de fetos caninos relacionados a frequência cardíaca fetal**. 2013. 56f. Dissertação (Mestre em Ciência animal Tropical) - Universidade Federal Rural de Pernambuco. Recife, PE, 2013.

PEREIRA, W. M. R. **Investigação Científica e Técnica em Medicina Veterinária**, 21. ed. Ponta Grossa: Atena Editora, 2020.

PORTELA, D. A.; ROMANO, M.; BRIGANTI, A. Retrospective clinical evaluation of ultrasound guided transverse abdominal plane block in dogs undergoing mastectomy. **Vet. Anaesth. Analg.**, v.41, 319-324, 2014.

PRODANOV, C. C.; FREITAS, E. C. **Metodologia do trabalho científico: métodos e técnicas da pesquisa e do trabalho acadêmico**. Novo Hamburgo, RS: Feevale, 2013.

RAFI, A. N. Abdominal field block: a new approach via the lumbar triangle. **Anaesthesia**, 56:1024-1026, 2011.

RANGEL, F.; SIMÕES, C. M.; AULER JR, J. O. C. Anestesia no paciente oncológico: as técnicas e agentes anestésicos podem influenciar o desfecho destes pacientes? Uma revisão narrativa. **Revista de Medicina**, v.99, n.1, p.40-45, 2020.

RIPOLLÉS, J. et al. Eficácia analgésica do bloqueio ecoguiado do plano transverso do abdome - revisão sistemática. **Rev Bras Anesthesiol.**, v.65, n.4, 255-28, 2015.

ROMANO, M. et al. Comparison between two approaches for the transversus abdominis plane block in canine cadavers. **Veterinary Anaesthesia and Analgesia**, 48, 101-106, 2021.

SANTANA, J. M. de et al. Definição de dor revisada após quatro décadas. **Sociedade Brasileira para o Estudo da Dor**. BrJP. São Paulo, 3(3):197-8, jul-set. 2020.

SILVA, A. M., CASTRO, M. M., MELO, A. L. T. A Utilização dos Anestésicos locais na Anestesia Epidural em Pequenos Animais: Revisão de Literatura. **Uniciências**, v. 24, n. 1, p. 75-77, 2020.

SILVA, J. A. et al. Anestesia intravenosa total com propofolremifentanil-lidocaína-dextrocetamina em cão submetido à denervação bilateral. In: PEREIRA, A. M., REIS, S. S.,

SILVA, A., GUEDES, A.; ASSUNÇÃO, J. P. Avaliação Neurológica em Anestesia LocoRegional. **Revista de Anestesia Regional e Terapia da Dor**, 64, 11-15, 2011.

SCHROEDER, C.A et al. Transversus Abdominis Plane Block for Exploratory Laparotomy in a Canadian Lynx (*Lynx canadensis*), **J. of Zoo and Wildlife Med**, v.41, n.2, p.338-341,2010.

SKARDA, R.T. **Lumb&Jones`Veterinary Anesthesia and Analgesia**. 4.ed. Oxford: BlackwellPublishing. 2007, 397p.

SHAH, J. New local anesthetics. **Best Pract Res Clin Anaesthesiol**, 32(2):179-185, 2018.

TEIXEIRA, I. dos S. **A Terapia Assistida por Animais como uma forma de associação: um estudo antropológico sobre a relação humanoanimais na promoção da saúde humana, no Brasil**. 346 f. Tese (Antropologia Social) - Universidade Federal do Rio Grande do Sul. Porto Alegre, RS, 2015.

URFALIOGLUA, A. Bloqueio cirúrgico do plano transversal abdominal versus guiado por ultrassom em pacientes obesas após cesárea: estudo prospectivo e randomizado. **Revista Bras. Anesthesiol.**, 67 (5),480-486, 2017.

UDELSMANN, a. et al. Lipídeos nas intoxicações por anestésicos locais. **ABCD Arq Bras Cir Dig.**,25(3):169-172, 2012.

VARANDAS, C. M. B. **Fisiopatologia da Dor**. 2013. 79f. Dissertação (Ciências Farmacêuticas) -Universidade Fernando Pessoa. Porto, PT, 2013.

VAZ, T. M. et al. Estudo comparativo da variabilidade da frequência cardíaca em protocolos de infusão contínua de fentanil ou morfina, associados à lidocaína e cetamina, durante transoperatório em cães. **Revista Scientia Rural**, 20ª ed., 2019.

VISCASILLAS, J. Evaluation of Quadratus Lumborum Block as Part of an Opioid-Free Anaesthesia for Canine Ovariohysterectomy. **Animals (Basel)**,1;11(12):3424.

VITORINO, L. **Reconhecimento e mensuração clínica da dor aguda nos felinos domésticos**: Revisão da Literatura.2018. 54 f. Trabalho de Conclusão de Curso (Medicina Veterinária) - Universidade de Brasília.Brasília, DF, 2018.

WETMORE, L. A.; GLOWASKI, M. M. Epidural Analgesia in Veterinary Critical Care. **Clinical Techniques in Small Animal Practice**, v.15, n. 3, p. 177-188, 2000.

WHITE, K. L. Treatment of acute pain in cats. **Companion Animal**, 22(1), 8-14, 2017.

YOUNG, J.M. et al. Clinical implications of the Transversus Abdominis Plane block in adults. **Anesthesiol Res Pract.**,731645, 2012.

ZAVIANI, S. F. C.; SALES, I. de O. **Bloqueio bilateral do plano transversal do abdome (tap block) como alternativa na realização de cesárea: relato de caso**. XI COLÓQUIO TÉCNICO CIENTÍFICO DE SAÚDE ÚNICA - Ciências Agrárias e Meio Ambiente, 2017.

ZOFF, A. et al. Comparison of the spread of two different volumes of contrast medium when performing ultrasound-guided transversus abdominis plane injection in dog cadavers. **J Small Anim Pract.**, 58, 269e275, 2017.